

Pressestelle, Pf 30 11 20, 70451 Stuttgart

«AnPerson»

Dr. Christiane Schlüter

«Firma I»

«Abteilung»

«Strasse»

D - 86128 Augsburg

Pressekontakt

Silke Jakobi

Pressestelle Deutscher Kongress für
Orthopädie und Unfallchirurgie

Postfach 30 11 20

70451 Stuttgart

Tel. 0711 8931 -163

Fax. 0711 8931 -167/-566

E-Mail: jakobi@medizinkommunikation.org

www.orthopaedie-unfallchirurgie.de

Kindesmisshandlung frühzeitig entdecken

Berlin, August 2009 – Viele Kinder, die geschlagen, getreten oder auf andere Weise körperlich misshandelt werden, benötigen danach ärztliche Hilfe. Der wahre Grund der Verletzung wird beim Arztbesuch jedoch verschwiegen. Häufige Verletzungen am Skelett sind jedoch auf dem Röntgenbild sichtbar. Wie Misshandlungen nachgewiesen und die Verletzungen für spätere Gerichtsverfahren dokumentiert werden können, ist ein Thema des Deutschen Kongresses für Orthopädie und Unfallchirurgie in Berlin.

Das Recht auf eine gewaltfreie Kindheit und Jugend ist in der UN-Kinderrechtskonvention festgelegt. Laut einer UNICEF-Studie werden in Deutschland jährlich trotzdem 157000 Kinder misshandelt – und das quer durch sämtliche gesellschaftlichen Schichten. „Beim Arztbesuch werden die wirklichen Ursachen der Verletzungen dann verschwiegen“, sagt Professor Dr. med. Dietmar Roesner, Direktor der Klinik Poliklinik für Kinderchirurgie am Universitätsklinikum Carl Gustav Carus, Dresden. Häufig schöpfen die Ärzte einen Verdacht, weil die Verletzungen am Knochen ungewöhnlich sind. Oder die Schilderung des vermeintlichen Unfallhergangs passt nicht zu den erlittenen Knochenbrüchen. „Dann ist eine systematische Untersuchung notwendig, die sich nicht nur auf die reine Untersuchung des Körpers beschränken darf“, fordert Dr. med. Astrid Bühren, Präsidentin des Deutschen Ärztinnenbundes. „Einige knöcherne Verletzungen können nämlich bei der klinischen Untersuchung übersehen werden“, ergänzt Roesner.

„Nicht selten sind auf den Röntgenbildern zusätzlich ältere Verletzungen sichtbar. Denn Knochenbrüche verheilen, in Abhängigkeit vom Kindesalter, erst nach einigen Wochen“, so Roesner. Am Verlauf der Knochenheilung können Experten das Alter der Verletzung gut bestimmen. Für eine Kindesmisshandlung spricht beispielsweise, wenn mehrere Knochenbrüche im unterschiedlichen Stadium der Heilung gefunden werden.

Auf ein sogenanntes „Babygramm“, eine einzige Röntgenaufnahme des gesamten Körpers, wird heute auch bei kleinen Kindern verzichtet. Aussagekräftiger sind nach Auskunft von Roesner gezielte Aufnahmen. Sonst könnten Spuren der Misshandlung an den Enden der

Röhrenknochen in der Nähe der Wachstumsfugen übersehen werden. Auch Brüche des Oberarm- oder des Oberschenkelknochens sind bei kleinen Kindern selten Folge eines Unfalls. Rippenbrüche im Kleinkindesalter zeigen meist an, dass ein Kind körperlich misshandelt wurde. Die häufigen Attacken gegen den Kopf sieht man am besten in der Computer- oder Kernspintomografie. Roesner: Hier werden auch typische Blutungen im Schädelinneren sichtbar, als Folgen eines Schütteltraumas. Im schlimmsten Fall kommt es zum Rückgang der Hirnmasse.

Die Diagnose wird nicht von einem Facharzt allein gestellt. Die Beurteilung erfolgt stets durch ein Gremium verschiedener Fachärzte – vom Unfallchirurgen und Kinderchirurgen bis hin zu Kinderradiologen, Rechtsmedizinern und Orthopäden „Die bildgebenden Verfahren, Röntgenaufnahmen, Ultraschalluntersuchungen, Computer- und Kernspintomographie, sind jedoch die wichtigsten Beweise, falls es zu einer Gerichtsverhandlung kommt“, sagt Roesner. Deshalb ist besondere Sorgfalt erforderlich. Die Aufnahmen müssen höchsten Qualitätsanforderungen gerecht werden.

Verweigern können Eltern solche Untersuchungen nicht. Die Kindesmisshandlung gehört sogar zu den wenigen Fällen, in denen der Arzt seine Schweigepflicht brechen darf, wenn die zukünftige Gefahr für das Kind nicht auf anderem Wege abgewendet werden kann.

Terminhinweis:

Expertenrunde: Häusliche Gewalt

Mittwoch, 21. Oktober 2009, 09:00 bis 10:30 Uhr, ICC Saal 15.2

- Soziodemographische und medizinische Aspekte häuslicher Gewalt
- Der rechtsmedizinische Blick
- Der unfallchirurgische Blick
- Der kinderchirurgische Blick
- Die „Nicht akzidentelle Verletzung“ des Kindes und die Aufgaben Möglichkeiten und Grenzen einer Kinderschutzgruppe
- Der interdisziplinäre Blick
- S.I.G.N.A.L.-Leifaden - ein praxistaugliches Instrument zur Intervention bei häuslicher Gewalt

Geschäftsstelle der

Deutschen Gesellschaft für Orthopädie und orthopädische Chirurgie (DGOOC)

Langenbeck-Virchow-Haus

Luisenstr. 58/59

10117 Berlin

Tel.: 030-847121-31

Fax: 030-847121-32

E-Mail: info@dgooc.de

www.dgooc.de

Geschäftsstelle der

Deutschen Gesellschaft für Unfallchirurgie e.V. (DGU)

im Langenbeck-Virchow-Haus

Luisenstr. 58/59

10117 Berlin

Tel.: 030-2800430-0 / -1

Fax: 030-28004306

E-Mail: dgunfallchirurgie@gmx.de

www.dgu-online.de

Presse- und Öffentlichkeitsarbeit des

Berufsverbandes der Fachärzte für Orthopädie und Unfallchirurgie e.V. (BVOU)

Tabea Jost

Kantstr. 13

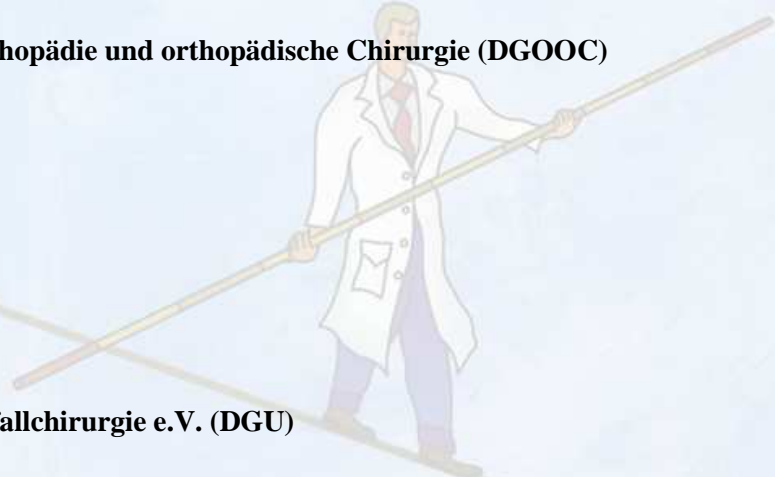
10623 Berlin

Tel.: 030-797444-58

Fax.: 030-797444-45

E-Mail: jost@bvou.net

www.bvou.net



ANTWORTFAX

- Ich werde den Deutschen Kongress für Orthopädie und Unfallchirurgie in Berlin persönlich besuchen.

- Bitte informieren Sie mich kontinuierlich über den Deutschen Kongress für Orthopädie und Unfallchirurgie ___per Post/___per E-Mail.

Vorname:	Name:
Redaktion:	Ressort:
Anschrift:	PLZ/Ort:
Telefon:	Fax:
E-Mail-Adresse:	Unterschrift:

Pressekontakt für Rückfragen:

Silke Jakobi
Pressestelle Deutscher Kongress für
Orthopädie und Unfallchirurgie
Postfach 30 11 20
70451 Stuttgart
Tel. 0711 8931 -163
Fax. 0711 8931 -167/-566
E-Mail: jakobi@medizinkommunikation.org
Internet: www.orthopaedie-unfallchirurgie.de

zurückfaxen bitte an 0711 89 31 – 167